


Tierärztliche Klinik

und Praxis für Kleintiere / Zahnheilkunde

Dr. F. Müller • Dr. D. Remien • Dr. U. Zimmermann

Zus.-Bez. Kardiologie FTA für Kleintiere, Zus.-Bez. Zahnheilkunde



Stadtkoppel 5 c
21337 Lüneburg

Tel: 04131-55125
Fax: 04131-57555

www.tierklinik-lueneburg.de
email@mzr-vet.de

Tierärztliche Klinik Stadtkoppel 5 c 21337 Lüneburg

Lüneburg, den 10.01.2014

Rücküberweisung

ich bedanke mich recht herzlich für die Überweisung des Patienten: **Spike, Hund, Pudel Mix, geb. am 01.01.2002**

von **LOOKI - Verein Zur Tierrettung, Alte Holstenstr. 12, 21031 Hamburg**

Diagnose:

10.01.2014 physiol. Herzdiameter- und messwerte, stabile normokarde Herzaktion

Anamnese (Dr Rollmann): am 06.01. bei Dr Schenk aufgrund Rückenprobleme gewesen, HG festgestellt, bei Blutuntersuchung beim HTA (unter Korrespondenz) sind erhöhte Leberwerte aufgefallen, scheint Bauchschmerzen zu haben, wimmert, hechelt, insg ruhiger geworden, ab und zu würgen/Husten
FA und WA normal, KA zunächst fest, dann breiig, UA normal

seit 5 Jahren Ohrprobleme

, Meloxicam, Hepatosan, Forthyron- 2 x tgl. 0,5 Tabl. Stärke unklar,
zur Zeit Novalgin, darunter zusammen mit Lefax Besserung

AllU: ruhig, aufmerksam, Sh. blass-rosa, KFz. grg. evtl. verlängert, Abdomen diffus angespannt, nicht dolent,
Hepatomegalie, Herz mit ggr. HG linksseitig, Lunge ausk. unauffällig

heute Termin zum Sono Abdomen mit V.a. M. Cushing + Sono Herz

Pb. haben 2. Hund zur Auskultatorischen Herzkontrolle mitgebracht

zum Sono Abd.

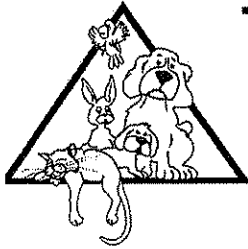
Leber m. grd. Hepatomegalie bei ansonsten homogener feingranulierter Textur
keine Destruktion, keine Vakuolisierung
Milz feingranuliert homogen
Galle obB -wandung ggrd. Unschärfe m. grd. Sludge ohne Stauungserscheinung

Nieren bds. in moph. Situs, ggrd. Altersfibrose im zentralen Mark, R/M Verhältnis obB, Nierenrinde obB, sonst komplett unauffällig

Blase obB

linke Nebenniere cran. und caudaler Pol. jeweils 7-7,4 mm Cut off Grenzwert 6 mm
Darmschlingen im Bereich DN ggrd. aufgebaut
Magenausgang mit physiol. Radspeicherstruktur

V.a. M. Cushing ggf. noch latent trotzdem jetzt schon LDDS




Tier är ztliche Klinik

und Praxis für Kleintiere / Zahnheilkunde

Dr. F. Müller • Dr. D. Remien • Dr. U. Zimmermann

Zus.-Bez. Kardiologie FTA für Kleintiere, Zus.-Bez. Zahnheilkunde



Stadtkoppel 5 c
21337 Lüneburg

Tel: 04131-55125
Fax: 04131-57555

www.tierklinik-lueneburg.de
email@mzr-vet.de

Herz **Herz-Sreening / Echokardiografie:**

Myokardium: normotrophe Wandstärken Hinter- und Vorderwand

LVWd: 9 mm

Kontraktilität: normokontraktil, normokinetisch

FS in %) von 35 % (Referenz 32-40%),

Linker Ventrikel:

systol. und diastol. Innendiameter obB

Perikard: festanliegend, homogene Schallbarkeit,

Rechter Ventrikel: normotroph und normokontraktil

Linkes Atrium:

LAAs 21 mm Ref 20 mm

ohne Dilatation in Syst. und Diast.,

stabile atriale Kontraktilität und Kinesie

Klappenapparat:

AV-Klappen:

Mitralklappenapparat ggrd .mgrd mitraler Jet / systolische Regurgitation klappennah bis 1/3 LA Höhe

Trikuspidalis: normoechogene Signalzeichnung ohne wesentlichen Jet / Reflux

Aorta: physiol. systolischen Flußgradienten von 1,3 m / sec

Pulmonalis: laminäres Flussprofil mit P Vmax: 1,0 m/sec

Diagnose: ggrd- mgrd Mitralinsuff., sonst noch stabile Herzsituation

Epikrisis:

Therapie:

mit ACe noch abwarten

Verlaufskontrolle 9 Mon.

für anderen Hund Floh Oleium zinci nach DAB 10 aus der Apotheke

Wir danken Ihnen für das Vertrauen, das Sie uns durch Ihre Überweisung entgegengebracht haben und freuen uns auf eine weiterhin gute Zusammenarbeit .

Für Fragen stehen wir Ihnen gern zur Verfügung.

Mit HERZlichem Gruß

Dr. Dirk Remien

Zus.-Bez. Kardiologie